Диспластические процессы шейки матки у женщин репродуктивного периода: рациональная терапия

Л. В. Посисеева[1], И. П. Аминодова[2]

[1] *Российский университет дружбы народов, г. Москва*

[2] *Клиника современной медицины, г. Иваново*

Цель исследования: оценка взаимосвязи нарушений репродуктивного здоровья и диспластических процессов шейки матки, определение их рациональной терапии.
Дизайн: одномоментное поперечное исследование.
Материалы и методы. Обследованы 109 женщин в возрасте от 23 до 35 лет с дисплазией шейки матки: 28 пациенток с цервикальной интраэпителиальной неоплазией (cervical intraepithelial neoplasia — CIN) I степени, 47 — с CIN II и 34 — с CIN III. Всем участницам проводили расширенную кольпоскопию, цитологическое исследование, морфологическое исследование биопсийного материала, оценку состояния микрофлоры и pH влагалища, молекулярно-биологическое тестирование на ВПЧ методом ПЦР, определение уровней гормонов сыворотки крови методом ИФА.
Результаты. Женщины с дисплазией шейки матки, особенно тяжелой степени, характеризуются нарушениями репродуктивного здоровья, что обусловлено преимущественно инфекционными и гормональными факторами. Пациенткам назначали комплексное лечение с учетом выраженности диспластического процесса и дальнейших репродуктивных планов. После терапии с применением дидрогестерона при планировании беременности или КОК при потребности в контрацепции отмечено снижение частоты гинекологических заболеваний женщин вне зависимости от степени тяжести диспластического процесса.
Заключение. Полученные результаты свидетельствуют о необходимости использования в комплексном лечении пациенток с CIN гормональной терапии, которая позволяет улучшить состояние гинекологического здоровья и в последующем способствовать успешной реализации их репродуктивных планов.
Ключевые слова: дисплазия шейки матки, гормональная терапия, репродуктивное здоровье.

Cervical Dysplasia in Women of Reproductive Age: Optimal Therapy

L. V. Posiseeva[1], I. P. Aminodova[2]

[1] *Peoples' Friendship University of Russia, Moscow*

[2] *Clinic of Modern Medicine, Ivanovo*

Study Objective: To assess how often the presence of risk factors is associated with the development of dysplastic changes in the cervix and to find optimal therapies for these abnormalities.
Study Design: This was a one-stage, cross-sectional study.
Materials and Methods: We examined 109 women, aged 23 to 35, with dysplastic changes in the cervix: 28 had grade I cervical intraepithelial neoplasia (CIN), 47 had grade II CIN, and 34 had grade III CIN. All study subjects underwent the following examinations and tests: colposcopy with acetic acid or Lugol's solution, cytology and morphology of their biopsy samples, assessment of their vaginal microflora and pH, HPV testing, and measuring of serum hormone levels. HPV was detected using a molecular-biology technique (PCR), and hormone levels were measured by ELISA.
Study Results: Dysplastic changes in the cervix, especially severe dysplasia, are associated with reproductive heath problems which is are most frequently related to infections or hormonal disturbances. Patients received a combination treatment, which was chosen based on the severity of dysplasia and the women's reproductive plans. Women who were planning to become pregnant received dydrogesterone, and those who wanted to avoid pregnancy were given combined oral contraceptives (COC). These treatments reduced the rates of gynecological disorders in all women, regardless of the severity of their dysplasia.
Conclusion: The study results showed that hormonal agents should be included in a combination treatment given to women with CIN. Such agents improve women's gynecological heath and help them successfully realize their reproductive plans.
Keywords: dysplastic changes in the cervix, hormonal therapy, reproductive health.

Диспластические процессы шейки матки, а в последующем и рак шейки матки формируются на фоне эктопии, метаплазии. Это становится возможным вследствие бипотентных свойств резервных клеток эпителия шейки матки — их способности превращаться как в плоский, так и в цилиндрический эпителий. Именно резервные клетки служат резервуаром ВПЧ. ВПЧ является самой распространенной из всех урогенитальных инфекций, обладает значительной контагиозностью и высоким онкогенным потенциалом [6]. Этот вирус выявляют у 60% женщин с хроническими цервицитами, он нарушает структуру слизистой оболочки, поддерживает воспаление, вызывает (усиливает) супрессию иммунитета, как правило, сочетается с другими возбудителями, в 15–60% случаев ассоциируется с бактериальным вагинозом [1, 7].

У 70% молодых ВПЧ-инфицированных женщин ДНК вируса перестают обнаруживать на протяжении первых 24 месяцев наблюдения, в более старшем возрасте вирус может персистировать дольше [2]. У молодых женщин на фоне сопутствующих соматических и гинекологических заболеваний вирус активно функционирует, его репродукция в инфицированных клетках вызывает нарушение метаболизма эстрадиола с преобладанием 16α-гидроксиэстрона, который обладает самостоятельной канцерогенной активностью, стимулирует пролиферацию эпителия и экспрессию онкогенов

Аминодова Изабелла Петровна *— к. м. н., врач гинеколог-онколог ООО КСМ. 153013, г. Иваново, ул. Куконковых, д. 142. E-mail: aminodovsi@mail.ru*
Посисеева Любовь Валентиновна *— профессор кафедры акушерства и гинекологии с курсом перинатологии медицинского факультета Медицинского института ФГАОУ ВО РУДН, д. м. н., профессор, засл. деятель науки РФ, засл. врач РФ. 117198, г. Москва, ул. Миклухо-Маклая, д. 6. E-mail: lvposiseeva@mail.ru*

вируса Е6 и Е7. Гиперэкспрессия онкобелка Е7 ВПЧ 16-го типа влияет на локальный гормональный статус и активирует процессы метилирования генов противоопухолевой защиты — супрессоров [3, 5]. Описаны более десяти генов-супрессоров опухолей (*rb1*, *p15*, *p16*, *p21*, *p53*, *wt1* и др.), которые кодируют регуляторные белки, ингибирующие аномальный рост и трансформацию клеток [10]. Нарушение метилирования с аномалией гена-онкосупрессора *p53* приводит к недостаточности апоптоза по отношению к пролиферации, что наблюдается при переходе цервикальной интраэпителиальной неоплазии (cervical intraepithelial neoplasia — CIN) I–II степени в CIN III и далее в рак шейки матки [4, 11].

Патогенез диспластического процесса и в последующем рака шейки матки схематично представлен на *рисунке 1*.

Очевидно, что предшествующие заболевания шейки матки и влагалища инфекционной и дисбиотической природы, нарушения гормонального гомеостаза у молодых женщин, инфицированных ВПЧ, способствуют развитию предраковых процессов шейки матки.

Цель исследования: оценка взаимосвязи нарушений репродуктивного здоровья и диспластических процессов шейки матки, определение их рациональной терапии.

МАТЕРИАЛЫ И МЕТОДЫ

В Клинике современной медицины г. Иваново (главный врач — к. м. н. О. А. Петрова) были обследованы 109 женщин в возрасте от 23 до 35 лет с дисплазией шейки матки: с CIN I — 28, с CIN II — 47 и с CIN III — 34 пациентки. Им проводили следующие диагностические мероприятия: расширенную кольпоскопию, цитологическое исследование, морфологическое исследование биопсийного материала, изучение микрофлоры влагалища с помощью системы ФЕМОФЛОР-17 и pH влагалища, молекулярно-биологическое тестирование на ВПЧ методом ПЦР, определение уровней гормонов сыворотки крови методом ИФА.

Статистическую обработку данных производили с помощью пакета прикладных программ Statistica 5.0 в системе Windows 2000. Статистически значимыми считали различия по критерию Стьюдента $t > 2{,}0$ при $p < 0{,}05$.

РЕЗУЛЬТАТЫ

В структуре вирусного инфицирования ВПЧ 16-го и 18-го типов составили 37,9% и 33,3% соответственно, другие онкогенные типы ВПЧ — 28,8%. Герпетическая инфекция была у 28,8% обследованных. Койлоцитоз в мазках обнаруживали у 88,1% участниц исследования, в том числе у 78,5% с CIN I, у 93,6% с CIN II и у 88,2% с CIN III. Дисбиоз влагалища диагностировали у 59,6% пациенток, при этом чаще при тяжелой стадии дисплазии, чем при легкой (76,5% и 50,0% соответственно).

Сопутствующие гинекологические заболевания имели место у 67 (61,5%) участниц исследования: остроконечные кондиломы влагалища и вульвы (38,5%), воспалительные заболевания матки (19,3%) и придатков матки (14,7%), мультифолликулярные яичники (14,7%), миома матки (8,2%), эндометриоз (9,1%), гиперпластические процессы эндометрия (25,0%), полипы цервикального канала (37,5%), диффузная мастопатия (56,2%). Диагноз мастопатии ставили на основании клинической картины и данных УЗИ. Бесплодие было у 12 (11,0%) женщин, в том числе первичное — у 8 (7,3%). Расстройства менструации выявлены у 59,4% обследованных, в том числе: дисменорея — у 53,0% из них,

Рис. 1. Патогенез диспластического процесса при наличии вируса папилломы человека (ВПЧ) 16-го типа

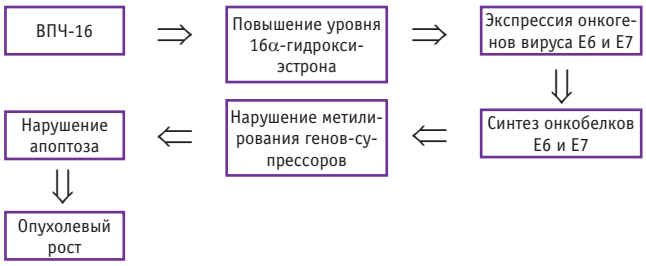

аномальные маточные кровотечения — у 18,8%. Их причинами стали хроническая ановуляция (у 28,1% женщин) и недостаточность лютеиновой фазы менструального цикла (у 31,3%), которые диагностировали на основании результатов тестов на овуляцию и фолликулометрии.

Клинические проявления андрогенозависимой дерматопатии и гирсутного синдрома наблюдали у 33,0% и 19,3% пациенток соответственно, галакторею — у 10,0%. Гиперандрогения по данным ИФА выявлена у 11,0% участниц исследования, гиперпролактинемия — у 9,2%. Проявления предменструального синдрома отмечали 14,7% женщин.

Сравнительная оценка частоты гинекологических заболеваний у пациенток с учетом степени развития у них диспластических процессов шейки матки показала, что частота нарушений репродуктивного здоровья возрастает по мере утяжеления степени дисплазии. Так, воспалительные болезни внутренних половых органов были выявлены у 17,8% женщин с CIN I, при умеренной дисплазии их частота возросла до 21,3%, при тяжелой дисплазии — до 55,9% ($p < 0{,}01$ для различия между пациентками с CIN III и с другими степенями CIN); миому матки обнаружили у 4,3%, 7,1% и 14,7% участниц исследования соответственно ($p < 0{,}05$ для различия между женщинами с CIN I и CIN III). Частота выявления миомы матки при легкой и умеренной, а также при умеренной и тяжелой степенях CIN статистически значимо не различалась.

Мастопатию несколько чаще диагностировали при CIN III (11,7%), чем при CIN I и CIN II (7,1% и 6,4% случаев соответственно, $p > 0{,}05$). Всех пациенток с CIN III перед выбором тактики лечения консультировал онколог.

НМФ отмечали у 14,3% обследованных с CIN I, у 25,5% с CIN II и у 41,2% с CIN III ($p < 0{,}05$ для различия между пациентками с CIN I и CIN III). Частота НМФ среди пациенток с легкой и умеренной, а также с умеренной и тяжелой степенями CIN статистически значимо не различалась. Гиперпластические процессы эндометрия развивались только у пациенток с умеренной и тяжелой дисплазией (у 12,7% и 29,4% соответственно). Бесплодие у женщин с CIN III диагностировали чаще, чем у пациенток с CIN II и CIN I (20,6%, 7,1% и 6,4% соответственно), однако выявленные различия не были статистически значимыми ($p > 0{,}05$).

На основании полученных данных были выбраны 66 женщин, лечение которым назначали с учетом степени диспластического процесса и дальнейших репродуктивных планов. В группе пациенток, планировавших беременность после лечения ($n = 30$), применяли дидрогестерон (Дюфастон) с 11–14-го или с 16-го дня цикла по 20 мг в день до наступления менструации. Среди них CIN I была у 15, CIN II —

у 8, CIN III — у 7 женщин. Пациентки, не планировавшие беременность (n = 36), использовали таргетную терапию в сочетании с комбинированными гормональными контрацептивами (КОК или вагинальным кольцом).

В обеих группах при наличии гиперпролактинемии в лечение включали препараты каберголина. При изменении содержания тиреотропного гормона и индекса инсулинорезистентности назначали консультацию эндокринолога для подбора дополнительной терапии. При проявлениях гирсутного синдрома и андрогенной дерматопатии лечение проводили совместно с дерматокосметологом.

При CIN I гормональную терапию осуществляли одновременно с местным противовоспалительным и противовирусным лечением. В качестве средства фотодинамической терапии применяли фотосенсибилизатор хлоринового ряда второго поколения на основе водорастворимой соли хлорина Е6. Для восстановления нормоценоза влагалища назначали терапию по следующей схеме: первый день — 1 таблетка аскорбиновой кислоты интравагинально для нормализации pH среды и повышения эффективности антимикробной терапии, затем курс противовоспалительной терапии (интерферон альфа-2b + метронидазол + флуконазол) в течение 10 дней, в последующие 5 дней — аскорбиновая кислота интравагинально по 1 таблетке для восстановления собственной микрофлоры влагалища и профилактики рецидивов.

При CIN II–III гормональное и противовирусное лечение (фотодинамическую терапию) начинали после деструктивного вмешательства на шейке матки — радиоволновой эксцизии.

Дидрогестерон выбран нами в связи с его самой высокой энергией связывания с прогестероновыми рецепторами и самой низкой энергией связывания с рецепторами к другим стероидам [8], возможностями подавления пролиферативных эффектов эстрогенов и эффективной подготовки к беременности. По данным отечественных и зарубежных авторов, дидрогестерон — высокоэффективное средство лечения аномальных маточных кровотечений, лютеиновой недостаточности, а также реабилитации поврежденного эндометрия [9, 12].

Через 6 месяцев оценивали эффективность лечения. Среди участниц исследования с легкой дисплазией нормальную кольпоскопическую картину наблюдали у 79,3%, признаки цервицита — у 13,8% женщин, неспецифические изменения диагностировали у 6,9%; цитограммы без особенностей были у 79,3%, воспалительные изменения в мазках — у 20,7% женщин. Результаты ПЦР-теста на онкогенные типы ВПЧ оказались отрицательными у всех пациенток с легкой дисплазией. Явления дисбиоза влагалища сохранялись у 9% женщин.

При умеренной и тяжелой дисплазии у большинства женщин (80,0% и 70,6% соответственно) наблюдалась нормальная кольпоскопическая картина. Признаки воспаления при CIN II и CIN III были выявлены соответственно у 20,0% и 29,4%, зоны ацетобелого эпителия — у 5,0% и 11,7% обследованных. У 75,0% пациенток с CIN II и у 76,5% с CIN III цитограмма была в норме, у остальных 25,0% и 23,5% участниц соответственно имели место признаки воспаления. У 10,0% пациенток с CIN II и у 17,6% с CIN III выявлены койлоциты. Выраженных аномальных цитограмм не обнаружено.

Положительные результаты ПЦР-теста получены у 5,0% пациенток при CIN II и у 5,8% при CIN III. Показатели кислотности влагалища нормализовались у большинства женщин с CIN II (85,0%) и CIN III (76,5%).

Частота расстройств менструации у выбранных нами 66 женщин до лечения составляла 75,6%, а через 6 месяцев после завершения лечения снизилась до 40,0% при использовании дидрогестерона ($p < 0,05$) и до 44,4% при применении гормональных контрацептивов ($p < 0,05$). Ановуляцию диагностировали до лечения у 63,6% из 66 пациенток, после лечения дидрогестероном она сохранялась у 20,0% ($p < 0,01$), после использования гормональной контрацепции — у 25,0% женщин ($p < 0,01$).

Мастопатия до лечения была у 81,8% пациенток, после лечения — у 48,5%: у 46,7% в группе дидрогестерона ($p < 0,01$) и у 50,0% в группе гормональной контрацепции ($p < 0,05$). Гиперпластические процессы эндометрия до лечения наблюдались у 53,3% пациенток, после терапии дидрогестероном — у 10,0% ($p < 0,01$), после применения гормональной контрацепции — у 5,6% ($p < 0,01$) (*рис. 2*).

Результаты комплексного лечения у женщин с разной степенью тяжести поражения цервикального эпителия статистически значимо не различались. Улучшение показателей гинекологического здоровья наступало вне зависимости от степени CIN.

Анализ реализации репродуктивных планов у 30 женщин с CIN в течение 3 лет показал, что при использовании в составе комплексной терапии дидрогестерона беременность наступила у 25 (83,4%) из них: при CIN I — у 13 из 15, при CIN II — у 6 из 8, при CIN III — у 6 из 7 пациенток. В течение первого года после лечения беременность наступила у 8 из 30 женщин, принимавших дидрогестерон (26,7%), спустя 1,5 года и более — у 17 (56,7%). Бесплодие к концу третьего года наблюдения отмечено у 5 пациенток (16,7%).

Беременность завершилась родами у 17 (56,7%) женщин: своевременными — у 15, преждевременными — у 2. Роды *per vias naturalis* после лечения CIN I произошли у 8 из 10 женщин, при CIN II — у 3 из 4; при CIN III во всех случаях (n = 3) имело место оперативное родоразрешение. Самопроизвольный выкидыш в ранние сроки зафиксирован у 5 (16,7%) пациенток, в том числе у 3 женщин с CIN I, у одной с CIN II, у одной с CIN III. Медицинский аборт по

Рис. 2. Частота сопутствующих гинекологических заболеваний у женщин с дисплазией шейки матки в динамике — до и после гормональной терапии, %.
Примечание. Отличия от исходных показателей статистически значимы: (*) — $p < 0,05$, (**) — $p < 0,01$

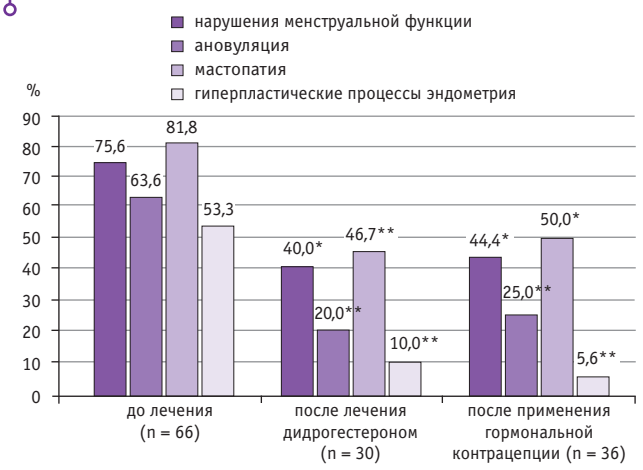

желанию выполнен у 3 женщин (у одной с CIN II и у двух с CIN III).

ЗАКЛЮЧЕНИЕ

Высокая частота сопутствующих гинекологических заболеваний и гормональных нарушений у молодых женщин с развившимися диспластическими процессами шейки матки свидетельствует в пользу целесообразности использования в комплексном лечении гормональной терапии (дидрогестерона, КОК), что позволяет улучшить показатели гинекологического здоровья пациенток и в последующем способствовать успешной реализации их репродуктивных планов.

ЛИТЕРАТУРА

1. *Абрамовских О. С. Иммунологические аспекты патологии шейки матки, ассоциированной с папилломавирусной инфекцией: Автореф. дис. … докт. мед. наук. Челябинск, 2011. 22 с.*
2. *Гинекология. Национальное руководство / Под ред. В. И. Кулакова, Г. М. Савельевой, И. Б. Манухина. М.: ГЭОТАР-Медиа, 2009. 1088 с.*
3. *Евтина И. П., Саранцев А. Н., Зыков А. Е., Залетаев Д. В. и др. Метилирование генов супрессоров опухолевого роста при дисплазии шейки матки // Пробл. репродукции. Спец. выпуск. 2010. С. 288–289.*
4. *Киселев В. И., Муйжнек Е. Л. Молекулярные механизмы развития дисплазии шейки матки: новые знания — новые возможности. М., 2011. 19 с.*
5. *Комарова Е. Ф., Франциянц Е. М., Моисеенко Т. И., Бандовкина В. А. и др. Влияние экспрессии белка е7 на локальный гормональный статус при различных формах роста рака шейки матки // Фундам. исследования. 2014. № 10. С. 679–682.*
6. *Прилепская В. Н., Селиванов Е. В., Кубышкина Т. Ю. Вирус папилломы человека: современные представления, роль в возникновении рака шейки матки, способы выявления // Вестн. лаборатории ДНК-диагностики. 2010. № 3. С. 3–8.*
7. *Роговская С. И. Папилломавирусная инфекция. 3-е изд., испр. и доп. М.: ГЭОТАР-Медиа, 2010. 240 с.*
8. *Торшин И. Ю., Громова О. А., Сухих Г. Т., Галицкая С. А. и др. Молекулярные механизмы дидрогестерона (Дюфастон). Полногеномное исследование транскрипционных эффектов рецепторов прогестерона, андрогенов и эстрогенов // Гинекол. эндокринология. 2010. № 11. С. 9–16.*
9. *Шестакова И. Г. Реабилитация эндометрия после потери беременности // Гинекология. 2009. Т. 11. № 4. С. 55–58.*
10. *Burgers W. A., Blanchon L., Pradhan S., de Launoit Y. et al. Viral oncoproteins target the DNA methyltransferases // Oncogene. 2007. Vol. 26. N 11. P. 1650–1655.*
11. *Ressler S., Scheiden R., Dreier K., Laich A. et al. High-risk human papillomavirus E7 oncoprotein detection in cervical squamous cell carcinoma // Clin. Cancer. Res. 2007. Vol. 13. N 23. P. 7067–7072.*
12. *Schindler A. E. Progestational effects of dydrogesterone in vitro, in vivo and on the human endometrium // Maturitas. 2009. Vol. 65. Suppl. 1. P. S3–11.* ■

Библиографическая ссылка:

Посисеева Л. В., Аминодова И. П. Диспластические процессы шейки матки у женщин репродуктивного периода: рациональная терапия // Доктор.Ру. Гинекология Эндокринология. 2015. № 1 (102). С. 26–29.